

VIDEO

SADIS/BPDS: Técnica robótica.

Robotic Single-anastomosis duodenal–ileal bypass with sleeve gastrectomy (SADI-S)/ Biliopancreatic diversion with duodenal switch (BPDS).

Mario del Pino¹, Raúl García Díaz².

Resumen.

En el estudio sobre derivaciones bilio-pancreáticas complejas como derivación duodenal-ileal de anastomosis única con gastrectomía en manga (SADI-S) y derivación biliopancreática con cruce duodenal (BPDS), se destaca el uso de la técnica robótica como una opción viable y segura. La plataforma robótica ofrece ventajas significativas en procedimientos bariátricos complejos. Se ha observado que la cirugía robótica mejora la ergonomía, especialmente en pacientes obesos grado II y III, y simplifica las anastomosis suturadas a mano, reduciendo el riesgo de fugas y complicaciones. Además, el enfoque robótico puede aumentar la tasa de procedimientos de un solo paso en situaciones difíciles, potencialmente reduciendo la necesidad de intervenciones adicionales y, por ende, los costos médicos. A pesar de que la cirugía robótica puede llevar más tiempo, los resultados a largo plazo son comparables con las técnicas laparoscópicas. La comparación entre BPD/DS y SADI-S revela que ambos procedimientos tienen tasas de complicaciones similares, pero SADI-S suele implicar menos visitas al departamento de emergencias. Aunque la cirugía robótica ofrece ciertas ventajas ergonómicas y precisión en la disección y sutura, se necesita más investigación, incluidos estudios a largo plazo y análisis de costos, para establecer conclusiones definitivas sobre los beneficios y desventajas del enfoque robótico en SADI-S y BPDS.

Palabras clave: SADIS, BPDS, SWITCH, Robótica, Cirugía, DaVinci.

Introducción.

La técnica de derivación biliopancreática (BPD, por sus siglas en inglés) se introdujo por primera vez en 1979, implicando una gastrectomía distal con una bolsa estomacal de 250 ml y un bypass intestinal distal, lo que resultaba en una absorción deficiente de las grasas de la dieta. Con el tiempo, se realizaron ajustes, como la adición del cruce duodenal, con el fin de minimizar problemas postoperatorios como el síndrome de dumping, la diarrea y las ulceraciones anastomóticas [1].

Posteriormente, el procedimiento de derivación biliopancreática con cruce duodenal (BPD/DS) se refinó con la introducción del enfoque laparoscópico, que simplificó el procedimiento y mejoró su reproducibilidad [1]. A pesar de estos avances, el BPD/DS seguía siendo complejo y propenso a complicaciones metabólicas significativas, lo que limitó su adopción generalizada.

En 2007, se desarrolló una modificación del BPD/DS llamada derivación duodenal-ileal de anastomosis única con gastrectomía en manga (SADI-S) [2]. Esta modificación reemplazó la construcción en Y de Roux con una anastomosis duodeno-ileal única y combinó el

canal común con la rama alimentaria, con el objetivo de simplificar el procedimiento y reducir los efectos secundarios de la malabsorción.

Tanto el BPD/DS como el SADI-S son técnicamente complejos y se utilizan principalmente en pacientes con obesidad grado II o III [3]. La progresión de la BPD al BPD/DS y luego al SADI-S representa un esfuerzo constante por mejorar los resultados para los pacientes al reducir la complejidad del procedimiento y mitigar las complicaciones postoperatorias.

Video.

En el procedimiento quirúrgico, el paciente se coloca en posición supina con precauciones para proteger los puntos de presión. Se establece el acceso a la cavidad abdominal preferiblemente en el abdomen superior con neumoperitoneo de baja presión. Luego, se coloca al paciente en posición Trendelenburg reverso a 18 grados.

Los trocares se introducen bajo visualización directa. Se introduce un retractor hepático Nathanson a través de una incisión en el epigastrio usando un trocar

Fecha de envío:
19 de octubre de 2023.

Fecha de aceptación:
22 de octubre de 2023.

Proceso:
Revisión por pares.

Conflicto de intereses:
Los autores declaran no tener conflictos de intereses.

¹ Cirujano General de Rio Grande Regional Hospital, Texas, USA.

² Universidad Peruana Cayetano Heredia, Lima, Perú.

Correspondencia:
Raúl García
E-mail: raul.garcia@upch.pe

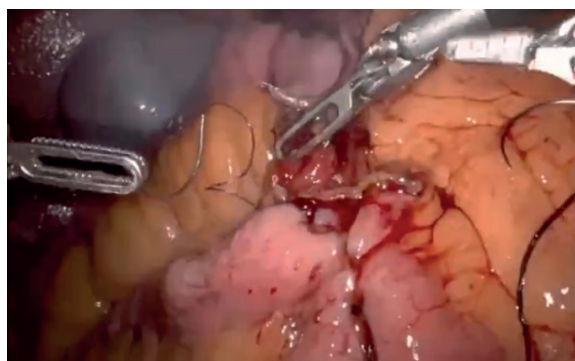
de 5 mm. Los brazos del robot se conectan a través de trocares específicos: uno de 12 mm para la pinza, dos de 8 mm para la cámara angulada de 30 grados, tres de 8 mm para el sellador vascular y cuatro de 8 mm para otra pinza. Es fundamental evitar insertar los trocares antes de insuflar la cavidad abdominal y colocar al paciente en Trendelenburg reverso para evitar la migración de los trocares, especialmente en pacientes obesos, donde los cambios de posición pueden alterar la orientación de los trocares.

1. Pasos operatorios

- a. Inspección de la cavidad abdominal
- b. Liberación de la curvatura mayor del estómago utilizando el sellador vascular bipolar
- c. Liberar adherencias al retroperitoneo
- d. Exponer el pilar izquierdo del hiato para descartar presencia de hernia hiatal.
- e. Remover la grasa de la unión gastroesofágica
- f. Liberar la curvatura mayor del estómago en dirección del antro.
- g. Una vez liberada la curvatura mayor en la zona del fondo y cuerpo del estómago, se procede a diseccionar el borde inferior del antro.
- h. Luego, se libera el borde inferior del píloro y del duodeno. Aquí se aprecia la disección de una capa superficial avascular.
- i. Enseguida se moviliza la pared posterior de la zona antro-pilórica y duodenal hasta la zona donde se ubica la arteria gastroduodenal. A veces no se visualiza la arteria gastroduodenal debido al tejido graso. En estos casos se disecciona la cara posterior hasta donde el tejido pancreático está adherido a la capa posterior, usualmente unos 3 o 4 cm más allá del píloro.
- j. Luego se crea una ventana en el borde superior del duodeno lateral a la tríada portal. Se disecciona el borde inferior del duodeno primero para evitar dañar la vena porta.
- k. Seguimos creando una ventana en el borde superior del duodeno.
- l. Utilizar un instrumento con capacidad de angulación

Video 1. Descripción de la técnica:

Disponible en: <https://www.youtube.com/watch?v=H7DbgsdcED0>.



para empujar el tejido entre el borde superior del duodeno y la zona de la tríada portal y crear una abertura en es punto.

m. Usar una grapadora con carga azul de 2.8cm, se inserta la engrapadora en dirección anteroposterior y en dirección cefálica, pinzando el duodeno 3 cm distal al píloro.

n. Usualmente el sangrado es mínimo y se puede controlar con una gasa. Pueden ocurrir cambios de coloración en el duodeno, como tornarse violáceo, pero esto no representa un problema.

o. Si se trata de un SADI-S.

1. Durante la cirugía se puede liberar el borde superior del estómago, dividiendo la arteria gástrica derecha y el ligamento gastrohepático. Esto se hace usualmente en el SADIS ya que disminuye la tensión generada por la anastomosis que se hará posteriormente y además, evita un síndrome aferente.

2. Posicionar al paciente en posición supina de 0 grados e inclinar la mesa entre 5 y 7 grados hacia la izquierda.

3. Identifica el ciego y el íleo terminal.

4. Utilizar pinzas marcadas a los 5 y 10 cm.

5. Empezar a contar en forma retrógrada utilizando las pinzas marcadas.

6. El SADIS-300 es el más común. Los SADIS más cortos de 280 o 250 cm se podrían considerar en cirugía de revisión o en BMI mayores a 70.

7. A los 300cm se alinea con la línea de grapeo del duodeno y se procede a hacer la anastomosis duodeno-ileal.

8. Anastomosis duodeno-ileal.

9. Se inicia con una sutura barbada 3-0 no absorbible de derecha a izquierda utilizando la parte de la pared del íleon cerca al mesenterio, esto es necesario para evitar tensión y torsión excesiva en la anastomosis que se hará a continuación.

10. Se procede a hacer la duodenotomía y la ileostomía. Teniendo cuidado en no perforar la pared posterior de los intestinos para evitar fugas.

11. Se utiliza una segunda sutura barbada 3-0 absorbible desde el extremo del lado derecho de la anastomosis y se da la vuelta a esa esquina. Se deja la sutura.

12. Se utiliza una tercera sutura de las mismas características y se procede a completar la segunda capa de la parte posterior de la anastomosis en dirección de derecha a izquierda. Al llegar a la esquina, se utiliza esta sutura para reforzar este lado y para cerrar la pared anterior de la anastomosis. Luego, se retoma la segunda sutura y se crea una segunda capa anterior.

13. Si estamos haciendo un SADIS 300, se sutura el borde superior del asa aferente con el segmento del duodeno antro y píloro, más o menos unos 5 cm. Esto evita el paso retrógrado del contenido gástrico al asa aferente y así se disminuye el riesgo del síndrome aferente.

14. No cerramos el espacio mesentérico creado por la elevación del íleo por encima del colon transverso.
15. Se hace un test de fuga de la anastomosis.
16. Ahora proceder a hacer la gastrectomía vertical suelta con una bujía 40 French.
17. También se puede hacer la gastrectomía, antes de disecar la región antro pilórica.
18. Por lo general, usamos una carga verde, una azul y las restantes son blancas.
19. Succión del exceso de líquido, retiro de gasas y agujas. Cuenta de gasa e instrumentos.
20. Se retira el espécimen por la herida del trocar de la línea medio clavicular derecha. Usualmente, hay que expandir la herida con una pinza Kelly.
21. Se cierran la fascia de la herida más grande
22. Se retira el retractor hepático bajo visualización directa.
23. Se retiran los trocares y se confirma que no haya sangrado de esas heridas
24. Se cierran las heridas con sutura monofilamento absorbible 4-0

p. Si se trata de un BPDS:

1. La cirugía varía desde el punto donde se ubica el íleon terminal, se procede a contar 150 cm en dirección retrógrada y se marca este punto con sutura de seda y se pasa la aguja en la parte distal para orientarnos sobre el sentido de la motilidad intestinal
2. Se cuenta 150 cm más y se alinea el íleon con la línea de grapeo del duodeno para realizar la duodeno ileostomía terminal.
3. Se crea una ventana en el mesenterio del asa aferente justo antes de la zona de la anastomosis
4. Se secciona el asa aferente con una carga blanca de 2.5cm de altura.
5. Se hace una ileostomía en el extremo del asa aferente
6. Se avanza de forma distal desde el asa eferente hasta encontrar el punto que marca los 150cm y nos aseguramos que esté en la dirección correcta de la motilidad
7. Se acomoda el íleon distal con el asa aferente de forma paralela y se hace una ileostomía en el punto de los 150 cm del íleon terminal
8. Se hace una anastomosis ileo-ileal de 3 cm de longitud con una grapa blanca
9. Se procede a cerrar la anastomosis ileo-ileal con sutura barbada absorbible 3-0.
10. Con la misma sutura, se cierra el espacio antimesentérico de la anastomosis con el fin de evitar complicaciones a futuro como hernias internas o torsiones
11. Se realiza el test de fuga en ambas anastomosis
12. Los pasos '16' hasta '24' se repiten

Se usan protocolos para minimizar el uso de opioides.

Los pacientes deambulan el mismo día.

Comienzan dieta líquida al día siguiente y la mayoría de pacientes es dado de alta 24 horas después de la cirugía.

Si el paciente tiene IMC>50 o tiene alto riesgo de trombosis postoperatoria, recibe enoxaparina sódica subcutánea diaria por 30 días después de la cirugía.

Discusión.

La técnica robótica para llevar a cabo una derivación duodeno-ileal de anastomosis única con gastrectomía en manga (SADI-S) se ha vuelto cada vez más popular debido a sus posibles ventajas en procedimientos bariátricos complejos. La utilización de la plataforma robótica puede mejorar la ergonomía en presencia de una pared abdominal gruesa, evitar la flexión de los instrumentos y simplificar las anastomosis suturadas a mano, lo cual es especialmente beneficioso en pacientes superobesos con un índice de masa corporal (IMC) igual o superior a 50 kg/m² [3]. Estos beneficios pueden aumentar la comodidad del cirujano y reducir la fatiga, mejorando la precisión en la disección y sutura, especialmente en áreas anatómicas complejas. La destreza y estabilidad mejoradas de los brazos robóticos pueden facilitar la creación de la anastomosis, reduciendo así el riesgo potencial de fugas y otras complicaciones.

Además, se ha observado que la plataforma robótica puede incrementar la tasa de procedimientos de un solo paso en situaciones difíciles. Este enfoque tiene el potencial de disminuir la necesidad de intervenciones quirúrgicas adicionales, lo que podría traducirse en resultados superiores para los pacientes y menores costos de atención médica.

Estudios recientes han confirmado la viabilidad y eficacia del SADI-S totalmente robótico en el tratamiento de la obesidad mórbida, demostrando resultados comparables con la variante laparoscópica [4]. La curva de aprendizaje para el SADI-S robótico, evaluada mediante el método de suma acumulativa (CUSUM), se ha estimado entre 27 y 58 casos [4-5].

En cuanto a los resultados operativos, es relevante señalar que el tiempo quirúrgico del SADI-S robótico ha mostrado ser más prolongado que el del SADI-S laparoscópico [3-4] [7]. A pesar de esta diferencia, el porcentaje medio de pérdida de peso total (%TWL) a los 3, 6, 12 y 24 meses después de la operación fue del 21,87 %, 32,49 %, 40,86 % y 44,64 %, respectivamente [4].

Desde el punto de vista de la técnica quirúrgica, la derivación biliopancreática con cruce duodenal (BPD/DS) representa un procedimiento más complejo, ya que

implica dos anastomosis, mientras que el enfoque de la derivación duodenal-ileal de anastomosis única con gastrectomía en manga (SADI-S) es una modificación del BPD/DS que simplifica el procedimiento al reemplazar la construcción en Y de Roux por una única anastomosis duodeno-ileal [2]. En términos de duración quirúrgica, se ha observado que el tiempo operatorio para SADI-S suele ser más corto que para BPD/DS [8].

En cuanto a los resultados obtenidos, ambos procedimientos han demostrado ser eficaces para lograr una pérdida de peso significativa y la remisión de comorbilidades. Sin embargo, algunos estudios sugieren que BPD/DS podría conducir a una mayor pérdida de peso en comparación con SADI-S [8]. Los porcentajes de pérdida de exceso de peso (%EWL) y pérdida de peso total (%TWL) en varios puntos de seguimiento fueron comparables entre ambos procedimientos [9].

Ambos procedimientos presentan posibles complicaciones, como fugas gástricas, insuficiencia respiratoria aguda y la necesidad de cirugía adicional [4-5]. Sin embargo, las tasas generales de complicaciones fueron similares entre BPD/DS y SADI-S [9]. Es importante tener en cuenta que BPD/DS puede resultar en niveles más bajos de ciertas vitaminas y minerales en comparación con SADI-S, indicando un mayor riesgo de deficiencias nutricionales [8].

En términos de enfoque quirúrgico, tanto métodos laparoscópicos como robóticos han sido utilizados para estos procedimientos. Aunque el enfoque robótico puede requerir un tiempo operatorio más prolongado, no parece afectar significativamente los resultados posoperatorios en comparación con el abordaje laparoscópico [7].

La derivación biliopancreática con cruce duodenal (BPD/DS) y la derivación duodenal-ileal de anastomosis única con gastrectomía en manga (SADI-S) son procedimientos bariátricos complejos que conllevan diversas complicaciones postoperatorias.

En el caso de BPD/DS, las complicaciones más frecuentes incluyen infecciones en el sitio quirúrgico y la necesidad de transfusiones de productos sanguíneos [10]. Un estudio comparativo emparejado por puntuación de propensión entre BPD/DS y el bypass gástrico en Y de Roux (RYGB) mostró que el grupo BPD/DS tenía una tasa más baja de infecciones del sitio quirúrgico (0,5 % frente a 1 %) y transfusiones de productos sanguíneos (0,6 % frente a 1,1 %). No se encontraron diferencias significativas en la mortalidad a los 30 días, la tasa de reingreso, la tasa de reoperación o la tasa de reintervención entre ambos grupos [10].

En el caso de SADI-S, se observaron complicaciones a corto plazo (≤ 30 días) en el 6,9 % de los pacientes, incluyendo complicaciones mayores en el 2,9 %, como fugas gástricas e insuficiencia respiratoria aguda postoperatoria [4-5]. No se informaron complicaciones a largo plazo (> 30 días) [4].

Al comparar ambos procedimientos, un estudio prospectivo multicéntrico encontró que BPD/DS logró una mayor pérdida de peso a los 2 años, aunque no se demostró superioridad en los subgrupos estratificados por el IMC preoperatorio [9]. Ambos procedimientos mostraron tasas generales de complicaciones similares; sin embargo, SADI-S resultó en más visitas al departamento de emergencias (17 % frente a 7 %), aunque las tasas de reingreso, reoperación y mortalidad fueron similares entre ambos procedimientos [9].

Tanto BPD/DS como SADI-S están asociados con diversas complicaciones postoperatorias, pero las tasas de estas complicaciones son generalmente comparables entre ambos procedimientos. Aunque BPD/DS puede llevar a una mayor pérdida de peso a los 2 años en comparación con SADI-S [9].

Es importante tener en cuenta que, aunque la asistencia robótica puede ofrecer ciertas ventajas, no se ha demostrado de manera estadísticamente significativa que reduzca las complicaciones postoperatorias en comparación con los procedimientos laparoscópicos [6]. Se requieren investigaciones adicionales, incluidos estudios más amplios con seguimiento prolongado y análisis de costos detallados, para establecer conclusiones definitivas sobre los beneficios y desventajas del enfoque robótico del SADI-S [3].

Referencias bibliográficas.

1. Fantola G, Reibel N, Germain A, et al. (2015) "Second-Stage Robot-Assisted Biliopancreatic Diversion With Duodenal Switch After Sleeve Gastrectomy." *Obesity Surgery*, 25(1), 197-198. doi:10.1007/s11695-014-1494-5.
2. Topart P, Becouarn G. (2017) "The Single Anastomosis Duodenal Switch Modifications: A Review of the Current Literature on Outcomes." *Surgery for Obesity and Related Diseases*, 13(8), 1306-1312. doi:10.1016/j.soard.2017.04.027.
3. Pennestri F, Sessa L, Prioli F, et al. (2023) "Robotic vs Laparoscopic Approach for Single Anastomosis Duodenal-Ileal Bypass With Sleeve Gastrectomy: A Propensity Score Matching Analysis." *Updates in Surgery*, 75(1), 175-187. doi:10.1007/s13304-022-01381-8. Copyright License: CC BY.
4. Wang L, Wang Z, Jiang T. (2023) "Outcomes of Totally Robotic Single-Anastomosis Duodenal-Ileal Bypass With Sleeve Gastrectomy: A Large Single-Centre Series." *Asian Journal of Surgery*, 46(1), 501-507. doi:10.1016/j.asjsur.2022.06.009.
5. Wang L, Yu Y, Wang J, Li S, Jiang T. (2022) "Evaluation of

- the Learning Curve for Robotic Single-Anastomosis Duodenal-Ileal Bypass With Sleeve Gastrectomy." *Frontiers in Surgery*, 9:969418. doi:10.3389/fsurg.2022.969418. Copyright License: CC BY.
6. Caiazzo R, Bauvin P, Marciniak C, et al. (2023) "Impact of Robotic Assistance on Complications in Bariatric Surgery at Expert Laparoscopic Surgery Centers: A Retrospective Comparative Study With Propensity Score." *Annals of Surgery*, 278(4), 489-496. doi:10.1097/SLA.0000000000005969.
 7. Ho K, Hsu CH, Maegawa F, et al. (2022) "Operative Time and 30-Day Outcomes in Bariatric Surgery: Comparison Between Robotic and Laparoscopic Approach: 4-Year MBSAQIP Database Analysis." *Journal of the American College of Surgeons*, 235(1), 138-144. doi:10.1097/XCS.0000000000000246.
 8. Gebelli JP, Lazzara C, de Gordejuela AGR, et al. (2022) "Duodenal Switch vs. Single-Anastomosis Duodenal Switch (SADI-S) for the Treatment of Grade IV Obesity: 5-Year Outcomes of a Multicenter Prospective Cohort Comparative Study." *Obesity Surgery*, 32(12), 3839-3846. doi:10.1007/s11695-022-06317-0.
 9. Lind RP, Ghanem M, Teixeira AF, et al. (2022) "Single- Versus Double-Anastomosis Duodenal Switch: Outcomes Stratified by Preoperative BMI." *Obesity Surgery*, 32(12), 3869-3878. doi:10.1007/s11695-022-06315-2.
 10. Clapp B, Mehta K, Corbett J, et al. (2022) "Duodenal Switch Versus Roux-en-Y Gastric Bypass: A Perioperative Risk Comparative Analysis of the MBSAQIP Database (2015-2019)." *Surgery for Obesity and Related Diseases*, 18(2), 253-259. doi:10.1016/j.soard.2021.10.014.



REVISTA DE LA SOCIEDAD PERUANA DE CIRUGÍA ENDOSCÓPICA

Estimado lector,

Le invitamos a enviar sus manuscritos en materia de cirugía endoscópica y mínimamente invasiva en los siguientes tipos de artículos:

Artículos Originales, Reportes de Caso, Artículos de Revisión, Videos y Cartas al Editor a:

revista@spce.org.pe
chiroqueluis@yahoo.com