

VIDEO

Pancreatoyeyuno Anastomosis -Técnica de Puestow Laparoscópica en el Manejo de Pancreatolitis Gigante.

Pancreatojejenum Anastomosis - Laparoscopic Position Technique in the Management of Giant Pancreatolitis.

Noé Gabriel Uriel Bayona Alvarado¹, Marcos De La Cruz Tasayco^{2,3}, Victor Vásquez Morales^{2,3}.

Resumen.

La Litiasis Intrapancreática o Pancreatolitis es una patología poco frecuente, usualmente como una complicación tardía de la Pancreatitis Crónica, puede ocurrir en el conducto principal, lateral o incluso en el parénquima. La manifestación clínica más frecuente es el dolor abdominal. Se presenta el caso de paciente mujer de 48 años, con antecedente de Eventración Abdominal reductible, que acude a consulta externa con tiempo de enfermedad de 6 meses, presentando dolor abdominal tipo cólico de leve a moderada intensidad que se irradia a zona lumbar asociado a náuseas. Mediante Colangiografía y Tomografía Abdominal Computarizada se diagnostica Pancreatolitis, es sometido a Pancreatoyeyuno anastomosis – Técnica de Puestow por Laparoscopia.

Introducción.

Una de las patologías biliares poco frecuente es la Litiasis Intrapancreática o también conocida como Pancreatolitis. Esta patología se genera usualmente como consecuencia de la Pancreatitis Crónica, puede ocurrir en el conducto principal, lateral o incluso en el parénquima ⁽¹⁾. La cascada inflamatoria constante, fibrosis recurrente, estasis de las secreciones pancreáticas, con altos contenido de calcio y posterior saponificación conducen a la formación de litos en el conducto principal y accesorio pancreático. La creación de estos litos intrapancreáticos producen obstrucción del flujo de salida en los conductos generando hipertensión ductal con eventual isquemia recurrente. Esto aumenta los episodios de pancreatitis, manifestándose clínicamente como dolor abdominal recurrente ⁽²⁾. Los cálculos del conducto pancreático se desarrollan durante el curso natural de la pancreatitis crónica y se observan en el 90 % de los pacientes ⁽⁵⁾. Cabe resaltar que la pancreatitis crónica es un trastorno inflamatorio benigno de carácter irreversible, donde es característico la conversión del parénquima pancreático en tejido fibroso ⁽⁷⁾. Existen diferentes y múltiples tipos de manejo de la pancreatolitis, desde terapia endoscópica como colangiopancreatografía retrógrada endoscópica (ERCP) y la novedosa litotricia extracorpórea por onda de choque (ESWL) así como la opción quirúrgica (convencio-

nal y laparoscópica). Todas estas terapias tienen como objetivo eliminar los litos, disminuir la hipertensión ductal, aliviar el dolor y mejorar la calidad de vida ⁽¹⁾. Sin duda alguna en la actualidad el desarrollo de técnicas de mínima invasión ha hecho posible realizar procedimientos complejos ⁽⁷⁾. A continuación, se presenta un caso de paciente mujer de 48 años, con antecedente de eventración abdominal recurrente, que acude a consulta externa con tiempo de enfermedad de 6 meses, presentando dolor abdominal tipo cólico de moderada a severa intensidad que se irradia a zona lumbar asociado a náuseas. En primera instancia se indica Tomografía Abdominal completa, encontrándose como hallazgos principales la formación de una eventración en zona umbilical, páncreas atrófico, litiasis pancreática múltiple gigante, con un conducto de Wirsung dilatado, que son corroborados con una posterior Colangiografía. Debido a la presentación clínica y hallazgos imagenológicos se indica opción quirúrgica por vía laparoscópica, el paciente fue preparado con ingesta progresiva de enzimas pancreáticas exógenas (Creon, Pancreatina y lipasa), régimen nutricional y pérdida de peso paulatino para consiguientemente realizar la intervención quirúrgica: pancreatoyeyuno anastomosis latero-lateral según Técnica de Puestow, con drenajes a presión negativa de vigilancia, el paciente presentó

Fecha de envío:
8 de julio de 2022.

Fecha de aceptación:
12 de octubre de 2022.

Proceso:
Revisión por pares.

Conflicto de intereses:
Los autores declaran no tener conflictos de intereses.

¹ Hospital Rezola de Cañete II - 2, Ministerio de Salud, Lima, Perú.

² Universidad Peruana Cayetano Heredia, Lima, Perú.

³ Hospital Cayetano Heredia, Ministerio de Salud, Lima, Perú.

Correspondencia:

Dr. Noé Bayona
E-mail: noe.bayona@upch.pe

evolución post operatoria favorable, en su sexto día de post operado se retiran drenajes y el octavo día de hospitalización es dado de alta sin complicaciones.

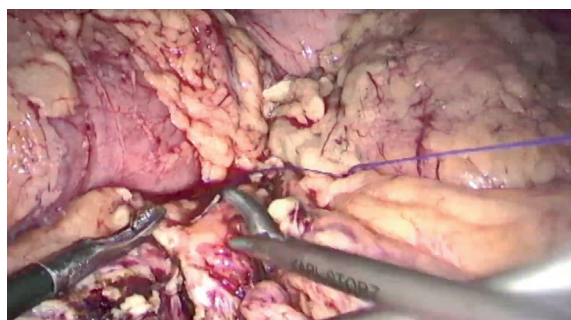
Video.

Estando el paciente en decúbito dorsal (en mesa de operaciones), en posición Francesa, se realiza neumoperitoneo abierto con posterior inserción del primer trocar. Luego de alcanzar una presión Intraabdominal de 15 mm Hg se introducen los trócares restantes (en total 6). Se utilizó una óptica de 30°, pinzas hemostáticas y de tracción, sellador de vasos (Ligasure) y drenajes a presión Negativa. Se realizan los siguientes pasos:

1. Liberación de adherencia de epiplon hacia peritoneo, hemostasia del mismo.
2. Inicio de la apertura de la transcavidad de epiplones, se realiza disección y hemostasia con sellador de vasos.
3. Visualización de cara anterior de páncreas y conducto de Wirsung dilatado por la litiasis pancreática.
4. Apertura de conducto de Wirsung con sellador de vasos (ligasure), seguido de extracción de litos intrapancreáticos gigantes (desde cola de páncreas hasta cabeza de páncreas)
5. Yeyuno yeyuno Anastomosis látero lateral con ENDOGIA (morada) más refuerzo de anastomosis con ácido poliglicólico 3/0 MR 25
6. Disposición inframesocólica de asa yeyunal hacia páncreas
7. Pancreatoyeyuno anastomosis látero lateral:
 - Primer punto de anastomosis en ángulo distal de páncreas (conducto pancreático principal: Wirsung), con extremo distal de asa intestinal delgada (yeyuno)
 - Apertura de asa delgada (yeyuno) en su borde antimesentérico con sellador de vasos
 - Unión (con puntos continuos, polidioxanona 3/0 HR 25) de borde inferior de yeyuno con borde inferior de conducto pancreático principal (Wirsung)
 - Unión (con puntos continuos, polidioxanona 3/0 HR

Video 1. Técnica quirúrgica.

Disponible en: <https://youtu.be/7PQNMBgAaf8>



25) de borde superior de yeyuno con borde superior de conducto pancreático principal (Wirsung)

8. Refuerzo de anastomosis con polidioxanona 3/0 HR 25 puntos continuos

9. Colocación de dren a presión negativa inferior a pancreatoyeyuno anastomosis que sale por Contrabertura

10. Se comprueba hemostasia, cierre de pared por planos.

Discusión.

Un paciente con el diagnóstico de Pancreatolitiasis gigante y sometido a este tipo de cirugía compleja, necesita un manejo preoperatorio óptimo, desde un régimen nutricional estricto por pérdida progresiva de peso, ingesta de enzimas pancreáticas complementarias, hasta la colocación de antibiótico profilaxis antes de ingresar a sala de operaciones.

Presentamos un paciente con clara indicación quirúrgica, diversa bibliografía describe la técnica quirúrgica (Puestow), en este caso, el método de elección. Ejecutar una Pancreatoyeyuno anastomosis con sutura sintética absorbible y reforzarla en algunos puntos críticos suelen ser la clave del procedimiento. Un procedimiento realizado sistemáticamente, seguro, sin pérdida sanguínea cuantiosa, y adecuada recuperación del paciente. Esta cirugía se puede realizar convencionalmente o laparoscópica, pocos centros asistenciales en el Perú optan por la segunda opción, al ser un procedimiento técnicamente demandante la cataloga como altamente compleja. En este caso se realizó por vía laparoscópica, un paciente que en su post operatorio presentó una evolución favorable, con retiro de drenajes a los pocos días (6to día), dado de alta al 8vo día con controles sin complicaciones.

Referencias bibliográficas.

1. Tandan M, Talukdar R, Nageshwar Reddy D. Management of Pancreatic Calculi: An Update. *Gut and Liver*. 2016; 10(6): 873–880.
2. Nesheiwat Z, Sheikh T, Patel D, et al. Obstructing Pancreatic Ductal Calculus: A Case Report and Literature Review. *Cureus*. 2020; 12(4): 7730.
3. Tandan M, Nageshwar Reddy D, Talukdar R, Vinod K, et al. ESWL for large pancreatic calculi: Report of over 5000 patients. *Pancreatology*. 2019;19(7):916-921.
4. Dumonceau J-M, Delhaye M, Tringali A, Dominguez-Munoz J-E, Poley J-W, et al. Endoscopic treatment of chronic pancreatitis: European Society of Gastrointestinal Endoscopy (ESGE) Clinical Guideline. *Endoscopy*. 2012; 44:784-796.
5. Kim YH, Jang SI, Rhee K, Lee DK. Endoscopic treatment of pancreatic calculi. *Clinical Endoscopy*. 2014;47(3):227-35.
6. Gamez B, Buckel S E, Benitez J, Jarufe N. Fully laparoscopic pancreaticojejunostomy, Puestow procedure (with video). *Journal of Surgical Case Reports*. 2021; 2021(9):1-2.
7. Crisanto-Campos B, Trejo-Ávila M, Román Ramírez E, Lina-López L, et al. Pancreatoyeyuno anastomosis totalmente laparoscópica (procedimiento de Puestow modificado). Reporte de caso. *Revista de Gastroenterología de México*. 2017; 82(1): 97-99