

VIDEO

# Manga Gástrica por Minilaparoscopia Asistida.

## *Gastric Sleeve by Assisted Minilaparoscopy.*

Yeray Trujillo<sup>3</sup>.

### Resumen.

La manga gástrica es la cirugía bariátrica más realizada en el mundo, estando demostrada su efectividad en cuanto a la pérdida de peso, de masa grasa y mejoría de la calidad de vida. Buscando disminuir la agresión a la pared abdominal, surgen las pinzas de minilaparoscopia (3 mm de diámetro) y el gráspen magnético (IMANLAP, Buenos Aires – Argentina) con el cual se suspenden estructuras intra abdominales, sin realizar incisiones en la pared abdominal. Se presenta a una paciente de 38 años con IMC de 36 e indicación de Manga Gástrica, la cirugía se realiza utilizando imanes para separar el hígado, pinzas de minilaparoscopia e infiltración de Bupivacaína en el nervio Vago.

**Palabras clave:** Manga Gástrica, minilaparoscopia, imanes de neodimio, Bupivacaína, nervio vago.

### Introducción.

La manga gástrica es la cirugía bariátrica más realizada en el mundo <sup>(1)</sup>, estando demostrada su efectividad en cuanto a la pérdida de peso, disminución del porcentaje de masa grasa y mejoría de la calidad de vida <sup>(2)</sup>. Dentro de los síntomas que suelen presentarse en el posoperatorio inmediato se encuentra dolor en las zonas de las incisiones, náuseas y vómitos <sup>(3-5)</sup>, el dolor en las zonas de las incisiones puede disminuir si el diámetro de los trócares es menor, lo cual se puede lograr usando pinzas de minilaparoscopia (3 mm de diámetro) además de la utilización de imanes de neodimio para la suspensión del lóbulo izquierdo del hígado <sup>(6,7)</sup>. La menor agresión de la pared abdominal también puede llevar a un mejor resultado estético en el posoperatorio, como ha sido demostrado en otros trabajos <sup>(8)</sup>. Las náuseas y vómitos en el posoperatorio inmediato pueden llevar a intolerancia oral y mayor probabilidad de reingreso hospitalario con deshidratación y trastornos hidroelectrolíticos, estos síntomas pueden disminuir con medicación como Dimenhidrinato, Ondasetron o Corticoides, <sup>(9)</sup>. Daes J, y col, demostraron en un ensayo clínico que tanto el dolor posoperatorio como las náuseas y vómitos disminuyen infiltrando el anestésico Bupivacaína en el Nervio Vago (Nivel de evidencia I, grado de recomendación A) <sup>(10)</sup>

que no puede perder peso a pesar de realizar actividad física y dietas, no tiene antecedentes de diabetes, hipotiroidismo ni hipertensión arterial, la paciente tiene dolores articulares y problemas de fertilidad relacionado a la obesidad. Tiene índice de masa corporal (IMC) de 36, porcentaje de grasa corporal de 48% medido por impedanciometría. Procedimiento: Se realiza neumoperitoneo con técnica abierta por la cicatriz umbilical, se colocan 4 trócares (1 trocar de 12 mm por la cicatriz umbilical, 1 trocar de 5 mm en flanco izquierdo y 2 trócares de 3 mm, uno en flanco derecho y otro subcostal izquierdo). Se coloca el separador hepático que consiste en un gancho con una estructura plástica adherida, el dispositivo se engancha en el pilar derecho del diafragma y sobre la estructura plástica se coloca un grasper magnético (IMANLAP, Buenos Aires – Argentina) y con ayuda de un potenciador magnético se separa el lóbulo izquierdo del hígado hacia la pared abdominal anterior. Se libera el epiplón mayor de la curvatura mayor del estómago, desde 5 cm del píloro hasta el ángulo de Hiss, luego se coloca una sonda de calibración de 40 Fr para realizar el grapado, se utilizan 5 grapas marca ETHICON ECHELON (Johnson and Johnson Medical Devices Companies, USA) (1 verde, 1 amarilla, 3 azules), se realiza sobresutura de la línea de grapado con prolene 2/0, puntos invaginantes con pexia de epiplón mayor. Finalmente se hace infiltración de 20 ml Bupivacaína al 0,5% en el nervio vago (5 ml en tronco del vago anterior, 5 ml en nervio de Latarjet anterior, 5 ml en la pata de cuervo anterior y 5 ml se esparcen sobre el diafragma

Fecha de envío:  
3 de octubre de 2022.

Fecha de aceptación:  
12 de octubre de 2022.

Proceso:  
Revisión por pares.

Conflicto de intereses:  
Los autores declaran no tener conflictos de intereses.

### Video.

Caso clínico: Paciente mujer de 38 años de edad con antecedente de obesidad por mas de 5 años, refiere

<sup>3</sup> Departamento de Cirugía, Hospital Nacional Daniel Alcides Carrión Lima, Perú.

**Correspondencia:**  
Dr. Yeray Trujillo  
E-mail: trujilloyeray@gmail.com

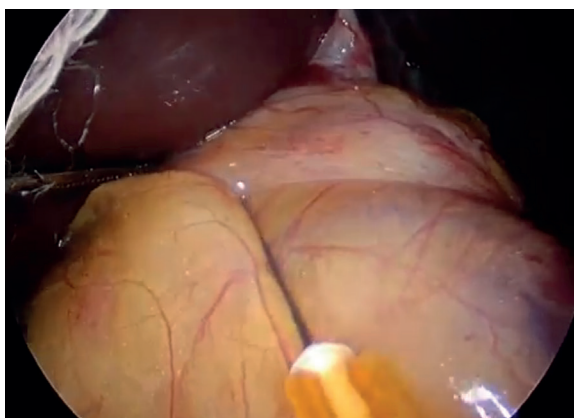
y la cara anterior de la manga gástrica), para hacer la infiltración se carga el anestésico en una jeringa de 20 ml, la cual se conecta a una extensión dis y en el extremo distal de la extensión dis se conecta a una aguja de 25 G, de esta forma se introduce la aguja por el trócar de 12 mm y la infiltración la realiza el primer ayudante cogiendo la aguja con la pinza de minilaparoscopia (de 3 mm) (Marca IMANLAP, Buenos Aires- Argentina). Se retira el estómago con guante quirúrgico estéril por T1 (cicatriz umbilical), se retira el grasper magnético, potenciador de imán y separador hepático (los tres dispositivos: Marca IMANLAP, Buenos Aires- Argentina) por T1. Se cierra la aponeurosis del ombligo con punto cruzado con ácido poliglactin número 1 y piel con punto subdérmico con ácido poliglactin número 3/0.

Durante las primeras 24 horas del posoperatorio la paciente refirió un dolor de 1/10 según la escala visual análoga del dolor y no presentó náuseas ni vómitos, momento en el cual fue dada de alta con dieta líquida indicada por la nutricionista bariátrica.

## Discusión.

En el caso presentado se hacen 3 intervenciones al paciente: Uso de pinzas de minilaparoscopia, uso de imanes de neodimio e infiltración de Bupivacaína en el nervio Vago. Las tres intervenciones por separado han demostrado menor dolor posoperatorio y la infiltración de Bupivacaína en el nervio Vago ha demostrado disminuir también la presencia de náuseas y vómitos postoperatorios<sup>(6,7,10)</sup>. En la actualidad, el uso de minilaparoscopia en pacientes con obesidad se recomienda cuando el IMC es menor a 40 kg/m<sup>2</sup>, debido a la posibilidad de dificultades técnicas como menor fuerza de agarre de las pinzas y menor tracción de las estructuras intra abdominales si el paciente tuviera un IMC más elevado<sup>(6)</sup>.

**Video 1.** Descripción de la técnica:  
Disponible en: <https://youtu.be/B3LEwdToELw>



El aporte del presente caso radica en la posibilidad de realizar las 3 intervenciones para potenciar la disminución del dolor y de las náuseas y vómitos en el postoperatorio. En el video se aprecia como se realiza una disección adecuada utilizando pinzas de minilaparoscopia además de la visualización del pilar izquierdo del diafragma, lo que permite una disección adecuada del ángulo de His para realizar una técnica quirúrgica correcta, también se aprecia como se realiza la infiltración del nervio vago anterior, nervio de Latarjet anterior y sus ramas terminales, con lo cual se puede inferir que es una técnica fácilmente reproducible, lo que vendría a ser el principal aporte del video. Es importante resaltar que no existen trabajos donde se realicen estas tres intervenciones al mismo tiempo, por ello el presente caso podría servir como punto de partida para futuros trabajos de investigación

## Referencias bibliográficas.

1. Palermo M, Serra E. Laparoscopic Sleeve Gastrectomy: How Do I Do It. *J Laparoendosc Adv Surg Tech* 1 de enero de 2020 [citado 3 de octubre de 2022];30(1):2-5.
2. Palermo M, Serra E, Boza C, Ramos A, Torres A. Cirugía Bariátrica y Metabólica: Manejo Multidisciplinario. 2021. 368 p.
3. Zheng X, Wei K, Liu L, Ma J, Liu D, Zhang J. The Impact of Goal-Directed Fluid Therapy on Postoperative Nausea and Vomiting in High-Risk Patients Undergoing Laparoscopic Sleeve Gastrectomy. *Obes Surg*. 2 de septiembre de 2022;
4. Díaz-Vico T, Cheng YL, Bowers SP, Arasi LC, Chadha RM, Elli EF. Outcomes of Enhanced Recovery After Surgery Protocols Versus Conventional Management in Patients Undergoing Bariatric Surgery. *J Laparoendosc Adv Surg Tech A*. febrero de 2022;32(2):176-82.
5. Aldohayan A, Alshammari S, Binjaloud A, Bamehriz F, Narejo AS, Aqil M, et al. Pre-incisional Laparoscopic Preperitoneal Local Anesthetic Technique in Laparoscopic Sleeve Gastrectomy. *JLS*. septiembre de 2022;26(3):e2022.00049.
6. Borjas G, Sánchez N, Urdaneta A, Maldonado A, Ramos E, Ferrigni C, et al. Magnetic device in reduced port and single port bariatric surgery: First 170 cases experience. *Cirugia Espanola*. octubre de 2022;100(10):614-21.
7. Welsh LK, Davalos G, Diaz R, Narvaez A, Perez JE, Castro M, et al. Magnetic Liver Retraction Decreases Postoperative Pain and Length of Stay in Bariatric Surgery Compared to Nathanson Device. *J Laparoendosc Adv Surg Tech A*. febrero de 2021;31(2):194-202.
8. Abdelbaki TN. Bikini Line Sleeve Gastrectomy: Initial Report. *Obes Surg*. diciembre de 2017;27(12):3320-6.
9. Trotta M, Ferrari C, D'Alessandro G, Sarra G, Piscitelli G, Marinari GM. Enhanced recovery after bariatric surgery (ERABS) in a high-volume bariatric center. *Surg Obes Relat Dis Off J Am Soc Bariatr Surg*. octubre de 2019;15(10):1785-92.
10. Daes J, Morrell DJ, Hanssen A, Caballero M, Luque E, Pantoja R, et al. Paragastric Autonomic Neural Blockade to Prevent Early Visceral Pain and Associated Symptoms After Laparoscopic Sleeve Gastrectomy: a Randomized Clinical Trial. *Obes Surg*. 2022].