

# Experiencia en Colectomía Laparoscópica Subtotal Fenestrada para Colectomía Difícil: No Lesionar la Vía Biliar.

*Experience in Fenestrated Subtotal Laparoscopic Cholecystectomy for Difficult Cholecystectomy: Do Not Damage the Bile Duct.*

Stalin Aliaga-Sánchez<sup>1</sup>

## Resumen.

**Introducción:** La colectomía laparoscópica es el gold standard internacional en el tratamiento de la coledocolitiasis. Sin embargo, existen situaciones en las que la disección del triángulo de Calot se vuelve complicada por la distorsión de la anatomía ocasionada por la inflamación aguda o crónica de la vesícula biliar. La colectomía laparoscópica subtotal fenestrada (CLSF) se propone como una alternativa segura para minimizar la lesión de la vía biliar en estos casos. **Pacientes y Métodos:** Durante el periodo de enero 2012 a diciembre 2019, un mismo cirujano realizó 974 colectomías laparoscópicas de las cuales 37, 3.8% correspondieron a colectomía laparoscópica subtotal fenestrada. Se describe la técnica quirúrgica adoptada. Se presentan resultados en tiempo operatorio, estancia hospitalaria, tiempo de drenaje biliar y complicaciones. **Resultados:** Se describen 37 pacientes, 21 mujeres (57%), promedio edad 48 años [22 - 81], con diagnósticos de empiema vesicular 9, vesícula gangrenada 2, síndrome de Mirizzi 2, vesícula biliar escleroatrófica 6, subaguda 17, aguda 1, cuyo manejo fue con colectomía laparoscópica subtotal fenestrada, y a todos se les dejó un drenaje tubular y un laminar. Promedio tiempo operatorio 88 minutos [45 - 153 min]. Promedio estancia 2 días [0 - 6 días], duración de drenaje biliar externo 14.29 días [3 - 29 días]. No se reportan muertes ni lesiones de vía biliar. Un caso requirió CPRE para manejo de coledocolitiasis residual. **Conclusiones:** Se presentan 37 casos de colectomías laparoscópicas subtotales fenestradas cuyo propósito principal fue evitar la lesión de la vía biliar y la misma puede ser practicada con seguridad, con buenos resultados, y mínima morbilidad. La fistula biliar externa es predecible y de manejo controlado. El cirujano general puede considerar este abordaje quirúrgico en los casos de colectomía difícil.

**Palabras clave:** Colectomía difícil, Guía de Tokyo 2018 TG-18, Subtotal fenestrada, Lesión de vía biliar.

## Abstract.

**Introduction:** The laparoscopic cholecystectomy is the international gold standard in the cholelithiasis treatment. Nonetheless, there exist situations where the Calot triangle dissection becomes complicated by the anatomy distortion caused by gallbladder acute or chronic inflammation. The fenestrating subtotal laparoscopic cholecystectomy (FSLC) is proposed as a safe alternative to minimize the bile duct injuries in these cases. **Patients and Methods:** During the period between January 2012 to December 2019, the same surgeon performed 974 laparoscopic cholecystectomies, of which 37 (3.8%) correspond to fenestrating subtotal laparoscopic cholecystectomy. It is described the adopted surgical technique. Also presented results of operatory time, hospital stay, duration of biliary fistula and complications. **Results:** 37 patients are described, 21 women (57%), average age of 48 years [22 - 81], with diagnostics of 9 vesicular empyema, 2 gangrenous cholecystitis, 2 Mirizzi syndromes,

Fecha de envío:  
6 de mayo de 2020.

Fecha de aceptación:  
11 de octubre de 2020.

Proceso:  
Revisión por pares.

Conflicto de intereses:  
Los autores declaran no tener conflictos de intereses.

<sup>1</sup> Servicio de Cirugía, Hospital de Ventanilla, Ministerio de Salud, Lima, Perú.

**Correspondencia:**  
Dr. Stalin Aliaga Sánchez  
Hospital de Ventanilla, Ministerio de Salud, Lima, Perú.  
E-mail: stalinsd@yahoo.com.ar

6 scleroatrophic gallbladders, 17 sub-acute cholecystitis and 1 acute cholecystitis; whose management was performed with fenestrating subtotal laparoscopic cholecystectomies and all were left with a tubular and a laminar drainage. Average operatory time of 88min [45 - 153min]. Average hospital stay of 2 days [0 - 6 days], external biliary drainage of 14.29 days [3 - 29 days]. No mortality nor bile duct injuries are reported. A case required CPRE to handle a residual choledocholithiasis. **Conclusions:** 37 fenestrating subtotal laparoscopic cholecystectomy cases are presented, whose main purpose was to avoid bile duct injuries and to perform the operation safely, obtaining good results and minimizing morbidity. The external biliary fistula is predictable and manageable with control. The general surgeon might consider this surgical approach in the difficult cholecystectomy cases.

**Keywords:** Difficult cholecystectomy, Tokyo Guidelines TG18, Subtotal Fenestrating, Bile Duct injury.

## Introducción

La colecistectomía laparoscópica está ampliamente aceptada como el gold standard internacional en el tratamiento de la coledoclitiasis. Sin embargo, existen dificultades técnicas en las que la disección del triángulo de Calot se vuelve complicada por la distorsión de la anatomía ocasionada por la inflamación aguda o crónica de la vesícula biliar, que en su mayoría se presenta como una densa fibrosis. La respuesta común a la realización de una colecistectomía laparoscópica difícil es la conversión a una cirugía abierta, pero son conocidas las desventajas comparativas a la laparoscopia, consistentes en mayor dolor posoperatorio, prolongada estancia hospitalaria, formación de adherencias o hernias incisionales, dolores crónicos neuropáticos y mayores costos hospitalarios<sup>1</sup>.

En la era de la cirugía abierta, la colecistectomía parcial o subtotal fue aceptada como un procedimiento seguro y definitivo para el manejo de los cálculos en situaciones difíciles. Hoy la colecistectomía laparoscópica parcial o subtotal ha evolucionado siguiendo los mismos fundamentos. La colecistectomía subtotal abierta fue descrita en 1985 por Bornman y Terblanche<sup>2</sup>, y la colecistectomía laparoscópica subtotal en 1993 por Bickel y Shtamler<sup>3</sup>. En los últimos años Steven Strasberg, acuña los términos para la colecistectomía subtotal en fenestrada o reconstituída, de acuerdo a si se liga o no el muñón residual.<sup>13</sup>

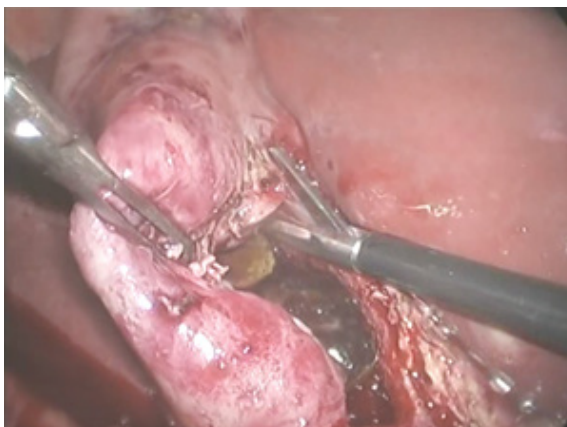En este punto es importante definir la colecistectomía parcial o subtotal o incompleta cuando se conserva "alguna porción de la vesícula en continuidad con el conducto cístico y no se reseca"<sup>4</sup>. La colecistectomía laparoscópica subtotal fenestrada se propone como una alternativa segura para minimizar la lesión de la vía biliar<sup>5</sup>.

## Pacientes y Métodos

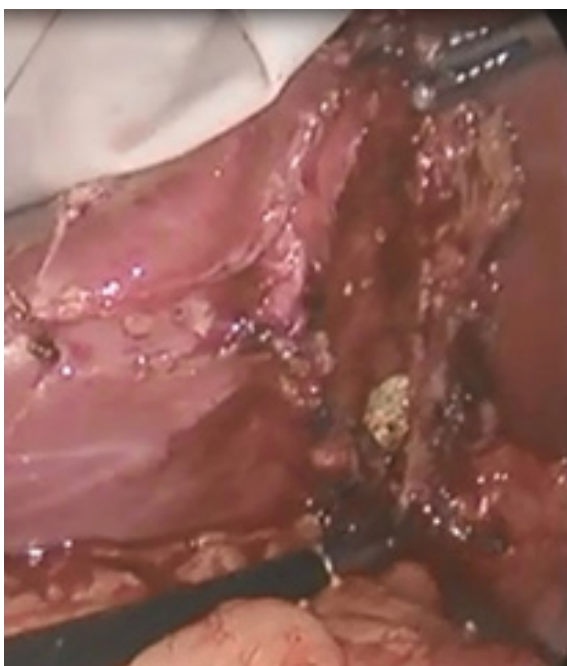
Entre enero de 2012 y diciembre de 2019, el autor de este artículo realizó 974 colecistectomías laparoscópicas, de las cuales 37 (3.8%) correspondieron a colecistectomía laparoscópica subtotal fenestrada (CLSF).

Todas las cirugías fueron realizadas con la técnica francesa con 4 puertos. Después de la evaluación de la anatomía de la vesícula biliar y el triángulo de Calot, se decidió realizar una CLSF al establecer que era peligro-

**Figura 1.** Resección de la pared libre de la vesícula biliar.



**Figura 2.** Se mantiene la pared posterior de la vesícula sin reseca.



sa la disección, al no lograr la “visión crítica de seguridad de Strasberg” para una colecistectomía laparoscópica segura”. A medida que se presentaron más casos se tomó esta decisión más tempranamente de modo que los tiempos operatorios se acortaron. El contenido de la vesícula fue aspirado. El concepto no cambia si se disecó la vesícula en forma retrógrada de fondo a bacinete haciendo una circuncisión en este punto o si se dejó la pared vesicular sobre el lecho hepático resecaando la pared libre hasta el infundíbulo. Se tuvo cuidado de dejar una porción lo más pequeña posible de vesícula biliar y el remanente de mucosa fue fulgurado, seguido de un lavado con solución salina. Los cálculos (generalmente uno grande enclavado en infundíbulo) fueron colocados en una bolsa laparoscópica junto con el tejido vesicular resecaado (Figuras 1 y 2).

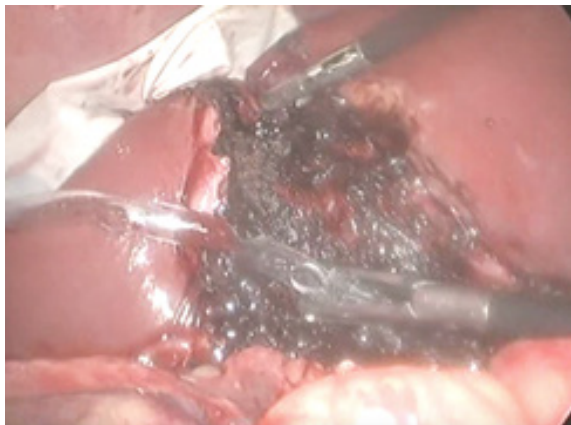Siempre se realizó una maniobra de ordeño para retirar detritus o barro biliar o algún cálculo residual. En ningún caso se intentó colocar un punto en bolsa de tabaco por el orificio interno del conducto cístico aún siendo fácilmente identificable, como sí lo reportan Strasberg y Santos<sup>13,14</sup> Un paso importantísimo es la colocación de los drenajes. Se cambió el trócar del puerto 2 de 5 mm a uno de 10 mm para lograr un

mejor pasaje de los drenes que son dos, uno tubular de 14 Fr y un dren laminar. El tubular lo más cerca al muñón vesicular y el laminar adyacente con el fin de capturar algún remanente del drenaje biliar. Ambos siguen un trayecto por el espacio subhepático derecho y luego el parietocólico derecho hasta su salida. Es importante darse el tiempo necesario para que sigan estrictamente este trayecto en el subhepático que es clave para que la fístula biliar se canalice. Finalmente se ubica el epiplón hacia el subhepático y el parietocólico derechos para completar el sello del trayecto de los drenajes. Es costumbre del cirujano revisar la cavidad luego de extraída la bolsa para verificar que los drenes no se hayan movido o para aspirar algún exceso de secreción, sobre todo en el espacio subfrénico derecho. (Figuras 3 y 4).

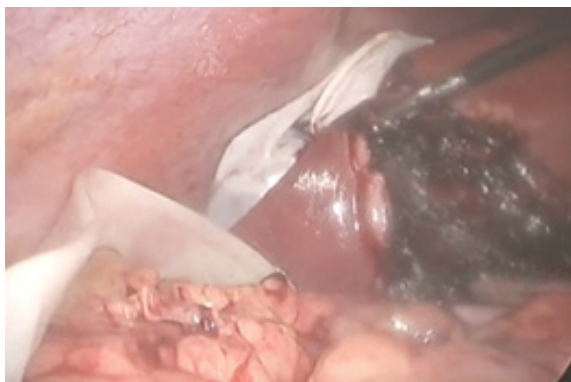El caso del mayor flujo biliar al final de la cirugía lo encontramos en el síndrome de Mirizzi II. Los drenes permanecen hasta que el flujo biliar externo está por debajo de 30 cc en 24 horas, acostumbrando retirar primero el tubular y a los 3 días el laminar.

Todos los pacientes fueron aconsejados y dieron su consentimiento previamente a la cirugía. Las investigaciones preoperatorias incluyeron los análisis hematólogicos, bioquímicos y ecografías. Todos ingresaron con una dosis profiláctica 30 a 60 min antes de la cirugía con cefalosporina de primera generación. En todos los casos se continuó con cefalosporina por un promedio de 7 días.

**Figura 3.** Dren tubular insinuado en el muñón cístico.



**Figura 4.** Dren tubular y laminar discurren por receso subhepático derecho.



## Resultados

Se estudiaron 37 pacientes sometidos a CLSF. 21 mujeres (57%) y 16 hombres (43%). El promedio edad fue 48 años [rango 22 - 81]. Los diagnósticos fueron empiema vesicular (9/24.3%), colecistitis subaguda (17/46%), vesícula biliar escleroatrófica (6/16.2%), vesícula gangrenada (2/5.4%), síndrome de Mirizzi (2/5.4%), y colecistitis aguda (1/2.7%).

El promedio de tiempo operatorio fue de 88 minutos (rango 45 - 153 min). El promedio de estancia fue de 2 días (rango 0 - 6 días). En dos casos el manejo fue ambulatorio. La duración de drenaje biliar externo fue 14.29 días (rango 3 - 29 días). En todos los casos la fístula biliar externa era esperada aunque hubo un caso en que el drenaje fue mínimo desde el inicio y se retiró en 3 días, significativo de que el conducto cístico estuvo completamente ocluido.

Se reportan 2 casos tempranos que fueron reingresados por dolor, pero cuyo manejo fue médico, lo cual asumimos que se relacionaron a la presencia del

dren tubular. En ninguno de los dos casos se requirió cirugía. Adicionalmente 2 casos de rehospitalización tardía, ambos al mes, uno por ictericia y dolor por un cálculo residual en colédoco, requirió CPRE y otro por infección de sitio operatorio e ictericia que cedió en días y la colangioresonancia fue negativa a litiasis residual, probablemente un cálculo residual que migró. Se reporta un caso de seroma en puerto umbilical que cedió en 5 días. No se reportan muertes ni lesiones de vía biliar.

El caso que requirió CPRE para manejo de coledocolitiasis residual; dicha paci a frente a la cirugía convencional con amplia evidencia científica<sup>7,21</sup>. Daniel Kaplan, et al, encuentran en un estudio de 214 casos de colecistectomías difíciles, la decisión de conversión para culminar con una colecistectomía total en comparación a realizar una colecistectomía subtotal, resulta en complicaciones severas -lesión de vía biliar, lesión vascular, lesión intestinal- significativamente más altas en el primer grupo de colecistectomía total convertida<sup>17</sup>, 7.9% vs 0.0% (p=0.036).

En 1985, Bornman y Terblanche<sup>2</sup>, publicaron una descripción detallada de la técnica de colecistectomía subtotal, que incluye dejar una tira de pared posterior de la vesícula firmemente adherida al hígado y asegurar el conducto cístico en su origen desde dentro de la vesícula con una sutura en bolsa de tabaco. Con la fuerza de la cirugía laparoscópica, Bickel y Schtamler<sup>3</sup> en 1993, describieron la colecistectomía laparoscópica subtotal como una operación definitiva. Luego se describieron aportes a la técnica que diferían en dejar ligado o no el muñón cístico remanente<sup>4</sup>. Teóricamente, dejar el muñón abierto disminuye más la posibilidad de lesión de la vía biliar, pero con la desventaja de un drenaje biliar externo que podría ser prolongado y fastidioso para el paciente. Sin embargo en la revisión de Henemann, de 15 publicaciones del tema con 625 pacientes, se reportó que la mayoría de fístulas biliares ceden espontáneamente, pero propone como rutina

realizar una CPRE temprana para disminuir el tiempo de drenaje como estrategia. Además, Sinha<sup>1</sup> refiere que la posibilidad de drenaje biliar externo disminuye si al final de la cirugía se observa que el muñón está seco, libre de secreción biliar. Santos et al, refieren que en su experiencia con la colecistectomía subtotal fenestrada, en la mayoría de casos, el conducto cístico está obliterado<sup>14</sup>.

En 2016, Steven Strasberg, publica una revisión sobre el concepto de Colecistectomía Subtotal, con los diferentes términos que existían hasta ese momento, estableciendo que el término más claro para definir esta técnica quirúrgica en situaciones difíciles es "Colecistectomía Subtotal", otros términos, como parcial, anterior o incompleta<sup>6</sup>, eran confusos. Segundo, considera que se requiere una terminología para establecer si se dejaba o no una vesícula remanente, por lo que "Fenestrada" para la condición que no se deja ese remanente y "Reconstituída" en caso que sí. Considera que un procedimiento alternativo en vesícula difícil debe reunir criterio de ser seguro y efectivo. Seguro porque no se lesiona la vía biliar. Efectivo porque no se necesita una siguiente operación. Por eso, su preferencia por la técnica fenestrada, como procedimiento definitivo<sup>13</sup>.

En este punto, mi propuesta es a favor de la colecistectomía laparoscópica subtotal fenestrada, pero considero que el tratar de cerrar el muñón cístico por dentro podría significar un riesgo de lesión que comprometa inadvertidamente el árbol biliar y aumente el tiempo operatorio. Coincido con el trabajo de Lidsky et al<sup>20</sup>, que cualquier descripción de colecistectomía subtotal que intente cerrar el conducto cístico externamente o por dentro, no debería considerarse en la estadística para este término, lo que ocurre con muchos reportes en los cuales no definen el concepto e incluyeron estos casos, por lo que los resultados pueden ser malinterpretados<sup>12,20,25</sup>. El principio debe ser que el término de colecistectomía subtotal sea reservado para una operación en la que un triángulo de Calot inflamado o fibro-

**Tabla 1.** Criterios de evaluación en los trabajos reportados en colecistectomía laparoscópica subtotal fenestrada.

	Aliaga-Sánchez	Sinha et al.	Padaki et al.	Supit et al.	Beldi et al.
Incidencia	37/974 (3.80%)	28/889 (3.10%)	10/179 (5.60%)		46/345 (13.00%)
Edad promedio	48 años (22 - 81)	68 años	65 años (52 - 84)	55 años (30 - 84)	
Tiempo operatorio	88 min	90 min		158 min	93 min
Estancia hospitalaria	2 días	3 días	7 días	4.6 días	12 días
Tiempo de drenaje biliar	14.29 días (3 - 29)	14 días		3.6 días	7 días (3 - 31)
Necesidad de CEPRE	1 pctes (2.70%)	3 pctes (3.00%)		14 pctes (41%)	7 pctes (15.00%)
Reoperación	0.00%	0.00%			4.00%
Mortalidad	0.00%	0.00%		0.50%	2.10%

so, no permita la ligadura o clipaje del conducto cístico.

El tiempo operatorio promedio de este estudio es de 88 minutos, muy similar al reportado por Sinha<sup>1</sup> que es de 90 minutos (28 pacientes), el trabajo de Supit<sup>24</sup>, de 158 minutos (34 pacientes), el de Beldi de 92.5 minutos (46 pacientes). Los comparo con estos reportes porque describen la técnica quirúrgica y todas fueron fenestradas (Tabla 4).

Todas las fistulas biliares del estudio fueron esperadas desde que se tomó la decisión durante el acto operatorio de no cerrar el conducto cístico para evitar la lesión de la vía biliar, lo cual permite manejar un fístula biliar predecible y el tiempo promedio de cierre espontáneo de todas las fistulas fue de 14.29 días, con un rango de 3 a 29 días. En el grupo de Sinha<sup>1</sup> el tiempo promedio fue de 14 días. En el grupo suizo de Beldi, fue de 7 días (rango de 3-31 días), como se informa en la Tabla 4.

Si bien la CLSF, logra evitar la lesión de vía biliar, no está exceptuada de morbilidad, como existen varios reportes<sup>20,21,23</sup>. Se describen diversas intervenciones secundarias como son drenajes por punción, CPRE, reingresos a sala de operaciones para completar colecistectomía; así también morbilidad como infección de sitio operatorio, reingreso hospitalario o mortalidad. Diversos reportes detallan una mayor incidencia de infección de sitio operatorio con respecto a la colecistectomía laparoscópica estándar y una mayor estancia hospitalaria, pero hay que analizar que muchos de estos casos incluyen a pacientes que fueron convertidos y que igual terminaron en una colecistectomía subtotal, como la serie de Lidsky que pasa el 50%<sup>20</sup>. Solo un caso de infección de sitio operatorio en nuestra serie 2.7%.

El reporte de Henneman<sup>4</sup> sobre necesidad de CPRE postoperatorio es de 16%, mientras que el presente estudio requirió CPRE un paciente lo que representa un 2.7%. Recordar que en esos estudios de una mayor frecuencia de CPRE, fue con el objetivo de acortar el tiempo de fístula biliar, lo que se opta en esas instituciones por la facilidad de hacerlo.

Además, no se reporta en nuestro trabajo conversión a cirugía abierta, ni reoperaciones por biliperitoneo o para completar la colecistectomía. Los artículos que revisan la técnica de colecistectomía subtotal, encuentran un porcentaje de casos en que fue necesario reintervenir para completar la colecistectomía, debido a síntomas recurrentes, lo cual se atribuye que al dejar intacto el conducto cístico el drenaje hacia el remanente vesicular, sirve como un reservorio de bilis, estasis y formación de cálculos, así como una inadecuada evacuación del contenido vesicular<sup>20</sup>. Hacer énfasis que

estos casos de síntomas recurrentes se producen en la colecistectomía subtotal reconstituída, que no es el caso de nuestra serie en este trabajo.

No reporto mortalidad, ni lesiones de la vía biliar, mientras que Henneman<sup>4</sup> reporta tasa de conversión de 11.9%, una tasa de reoperación de 6.4% y una mortalidad de 0.5%.

El tiempo de estancia hospitalaria de 2 días es menor al reportado por Padaki<sup>5</sup> de 7 días, Supit de 4.6 días o Beldi de 12 días. La adquisición de experiencia en la realización de la técnica, con una adecuada explicación al paciente, permitió que en dos casos se manejaran ambulatoriamente; es costumbre del autor realizar la colecistectomía laparoscópica estándar en forma ambulatoria en más del 90% de los pacientes en los últimos 5 años.

El verdadero fin de la colecistectomía laparoscópica subtotal fenestrada, es evitar la lesión de la vía biliar y son varios los trabajos que proponen la técnica en reemplazo a la conversión a cirugía abierta haciendo de la CLSF una técnica segura conservando los beneficios de la cirugía laparoscópica<sup>1,5,7,14</sup>.

Beldi<sup>8</sup> y col., hacen un análisis de los datos de la Swiss Association for Laparoscopic and Thoracoscopic Surgery, demostrando que la colecistectomía subtotal -en todos los casos él hizo fenestrada- previene las lesiones de la vía biliar y disminuye significativamente la tasa de conversión en pacientes con colecistitis severa. Su tasa de conversión fue de 1.9%, muy similar a la de Singhai<sup>9</sup> de 1.92%. Así mismo, Sinha<sup>1</sup>, hacen una comparación de la tasa de conversión a cirugía abierta antes y después de adoptar la técnica de CLSF, bajando de 5% en 1997-2002 a 0.3% en 2005 ( $p < 0.001$ ). Cada vez más trabajos que fortalecen la idea de disminuir la conversión a cirugía abierta en colecistectomías difíciles a favor de la colecistectomía subtotal.<sup>1,4,21,22,24</sup>

Son aún pocos los trabajos que comparan los resultados y morbilidad entre decidir realizar una colecistectomía laparoscópica subtotal fenestrada versus una reconstituída. Strasberg postula que realizar una reconstituída llevaría a una posible neovesícula en ese remanente vesicular y persistencia de los síntomas que llevaría a una siguiente intervención para completar la colecistectomía, no hay evidencia suficiente actualmente que sea contundente. Hay diversos trabajos que refieren la cirugía en casos de vesículas remanentes<sup>20,26,27,28</sup>. El mismo autor establece que una técnica fenestrada, puede llevar a una fístula biliar externa que cerrará espontáneamente, siendo por tanto una cirugía definitiva. También han surgido reportes que comparan los resultados entre la técnica fenestrada

y reconstituída<sup>21</sup>. Como es lógico, difícil realizar trabajos randomizados, dado que la decisión de realizar una colecistectomía subtotal no es hecha preoperatoriamente. Por ello, mucho del conocimiento de estos comparativos se basan en trabajos retrospectivos, lo cual tiene sus inherentes limitaciones.

El presente estudio quiere enfatizar que en muchos casos los cirujanos pretenden agotar todos los intentos de disecar un triángulo de Calot difícil y ello puede terminar en una catástrofe como es la temida lesión de vía biliar y la evidencia ha demostrado como este incidente disminuye la sobrevida en esos pacientes<sup>15,16</sup>. Por ello, dentro de su arsenal terapéutico proponemos la realización de la colecistectomía laparoscópica subtotal fenestrada. Esta decisión debe ser temprana, para reducir el tiempo quirúrgico y las complicaciones, dado que la conversión añade mayor morbilidad y más costos al sistema de salud.

Se presentan 37 casos de colecistectomías laparoscópicas subtotales fenestradas cuyo propósito principal fue evitar el riesgo de la lesión de la vía biliar y la misma puede ser practicada con seguridad, con buenos resultados, y mínima morbilidad. Se propone una sistemática en la realización de la técnica, que la haga replicable. La fístula biliar externa es predecible y de manejo controlado. El cirujano general puede considerar este abordaje quirúrgico en los casos de colecistectomía difícil.

## Referencias bibliográficas

1. Sinha I, Smith M, Safranek P, et al. Laparoscopic subtotal cholecystectomy without cystic duct ligation. *British Journal of Surgery* 2007; 94: 1527–29.
2. Bornman P, Terblanche J. Subtotal cholecystectomy: for the difficult gallbladder in portal hypertension and cholecystitis. *Surgery* 1985; 98:1–6.
3. Bickel A, Shtamler B. (1993) Laparoscopic subtotal cholecystectomy. *J Laparoendosc Surg* 3:365-367.
4. Henneman D, Da Costa D, Vrouenrates D, et al. Laparoscopic partial cholecystectomy for the difficult gallbladder: a systematic review. *Surg Endosc* 2013; 27:351-358.
5. Padaki P, Wadhawan H, Pandanaboyana S, et al. Laparoscopic subtotal cholecystectomy without cystic duct ligation - an alternative to open conversion. A prospective study. *International Journal of Surgery* 2013; 11: 643.
6. Alvarez L, Rivera D, Esmeral M, et al. Colecistectomía laparoscópica difícil, estrategia de manejo. *Rev Colomb Cir* 2013; 28:186-95.
7. Palanivelu C, Rajan PS, Jani K, Shetty A, et al. Laparoscopic cholecystectomy in cirrhotic patients: the role of subtotal cholecystectomy and its variants. *J Am Coll Surg* 2003; 203:145–151.
8. Beldi G, Glattli A. Laparoscopic subtotal cholecystectomy for severe cholecystitis. *Surg Endosc* 2003; 17:1437–39.
9. Singhai T, Hussain A, Nicholls J, et al. Laparoscopic subtotal cholecystectomy: initial experience with laparoscopic management of difficult cholecystitis. *Surgeon* 2009; 7(5):263–268.
10. Strasberg SM, Hertl M, Soper NJ. An analysis of the problem of biliary injury during laparoscopic Cholecystectomy. *J Am Coll Surg.* 1995;180:101-25.
11. Strasberg SM, Brunt LM. Rationale and use of the critical view of safety in laparoscopic cholecystectomy. *J Am Coll Surg* 2010;2211:132-138.
12. Elshaer M, Gravante G, Thomas , et al. Subtotal cholecystectomy for difficult gallbladders: systematic review and meta-analysis. *JAMA Surg* 2015;150:159-168.
13. Strasberg SM, Pucci MJ, Brunt LM et al. Subtotal Cholecystectomy- "Fenestrating" vs "Reconstituting" Subtypes and the Prevention of Bile Duct Injury: Definition of the Optimal Procedure in Difficult Operative Conditions. *J Am Coll Surg* 2015;150: 159-168.
14. Santos BF, Brunt LM, Pucci M.J. The Difficult Gallbladder: A Safe Approach to a Dangerous Problem. *J Laparoendosc Adv Surg Tech A.* 2017;27:571-578.
15. Flumm DR, et al. Intraoperative cholangiography and risk of common bile duct injury during cholecystectomy. *JAMA* 2003;289:1639-1644.
16. Thomqvist B, et al. Effect of intended intraoperative cholangiography and early detection of common bile duct injury on survival after cholecystectomy: Population based cohort study. *BMJ* 2012;345:e6457.
17. Kaplan D, et al. Subtotal cholecystectomy and Open Total Cholecystectomy: Alternatives in Complicated Cholecystitis. *The Am Surg* 2014;80:953-955.
18. Conrad C, Go Wakabayashi, et al. IRCAD recommendation on safe laparoscopic cholecystectomy. *J Hepatobiliary Pancreat Sci* 2017.
19. Strasberg SM. A teaching program for the "culture of safety in cholecystectomy" and avoidance of bile duct injury. *J Am Coll Surg.* 2013;217:751.
20. Lidsky M, Speicher J, Ezekian B, et al. Subtotal cholecystectomy for the hostile gallbladder: failure to control the cystic duct results in significant morbidity. *HPB* 2017;19:547-556.
21. Van Dijk AH, Donkenvoort, et al. Short- and Long-term outcomes after a Reconstituting and Fenestrating Subtotal Cholecystectomy. *J Am Coll Surg* 2017;Sep225(3):371-379.
22. Kirkwood R, Damon L. Gangrenous cholecystitis: innovative laparoscopic techniques to facilitate fenestrating cholecystectomy when a critical view of safety cannot be achieved. *Surg Endosc* 2017 Dec;31(12):5258-5266.
23. Jara G, Rosciano J, et al. Laparoscopic subtotal cholecystectomy: a surgical alternative to reduce complications in complex cases. *Cir esp* 2017 Oct;95(8):465-470.
24. Supit C, Supit T, et al. The outcome of laparoscopic subtotal cholecystectomy in difficult cases- A case series. *Int J Surg Case Rep* 2017;41:311-314.
25. Hirajima S, Hoh T, et al. Utility of Laparoscopic Subtotal Cholecystectomy with or without Cystic Duct Ligation for Severe Cholecystitis. *Am Surg.* 2017 Nov1;83(11):1209-1213.
26. Singh A, Kapoor A, et al. Management of residual gall-

- 
- bladder: A 15-year experience from a north Indian tertiary care centre. *Ann Hepatobiliary Pancreat Surg.* 2018 Feb;22(1):36-41.
27. Concors SJ, Kirkland ML, et al. Resection of gallbladder remnants after subtotal cholecystectomy: presentation and management. *HPB (Oxford)*. 2018 Nov;20(11):1062-1066.
  28. Kohga A, Suzuki K, et al. Calculus left in remnant gallbladder cause long-term complications in patients undergoing subtotal cholecystectomy. *HPB (Oxford)*. 2018 Oct;20. Pii: S1365-182X(18)34446-0.